

Veronika Martens

## Pulver ist nicht gleich Pulver

**Mit Sicherheit spreche ich (Abb. 1) für viele meiner Kolleg:innen aus der Prophylaxe, wenn ich sage, dass wir oft vor Zielkonflikten stehen: Unsere Wunschvorstellung ist, dass wir alle Bereiche der Mundhöhle gut erreichen, dabei eine gute Sicht haben und die Patient:innen komfortabel lagern. Dabei achten wir trotzdem auf unsere Ergonomie und darauf, eine gute Arbeit abzuliefern, bei der unsere Patient:innen keine Unannehmlichkeiten verspüren.**

All diesen Anforderungen gerecht zu werden, ist nicht immer ein Kinderspiel – gerade an den schwer erreichbaren Stellen der Mundhöhle, zu denen ich vor allem die distalen Bereiche der Molaren, Kronenränder, überkonturierte Implantatkronen, parodontale Resttaschen und freiliegende Wurzeloberflächen bei UPT-Patient:innen zähle. Die herkömmliche Vorgehensweise der professionellen, mechanischen Biofilm- und Zahnsteinentfernung wird meist mit invasiven Handinstrumenten, Schall- und/oder Ultraschallscalern sowie Polierkelchen und -bürsten durchgeführt. Die Arbeit nach dem Guided Biofilm Therapy (GBT)-Protokoll ermöglicht es mir im Gegensatz zu herkömmlichen Methoden, diesem hohen Anspruch gerecht zu werden.

### Ein Blick zurück

Als ich 2012 meine Weiterbildung zur zahnmedizinischen Fachassistentin absolvierte und ich genau die oben beschriebene herkömmliche Vorgehensweise erlernte, galt die Anwendung von Airflow noch als stark abrasiv und wurde nur in Ausnahmefällen angeraten. Zu diesem Zeitpunkt wurde die Airflow-Technologie ausschließlich zur supragingivalen Anwendung gelehrt mit dem Ziel, hartnäckige extrinsische Verfärbungen zu entfernen. Zum Einsatz kamen dabei beispielsweise Natriumbikarbonat-Pulver, die eine stark abrasive Ei-

genschaft hatten, weshalb die Anwendung lediglich auf intakten Schmelzflächen indiziert war. Einige Jahre später lernte ich in einem Praxistraining die Air-Flowing-Technologie als Teil des GBT-Protokolls bereits völlig verändert kennen. Eine Technologie, die es möglich macht, deutlich effizienter und schonender nicht nur hartnäckige Verfärbungen, sondern auch vorrangig Biofilm zu entfernen und dies auch am Gingivarand, an Kronen, Brücken, Füllungsändern und sogar an Implantaten. Verkehrte Welt, dachte ich!

Als ich 2019–2021 das Bachelorstudium Dentalhygiene und Präventionsmanagement absolvierte, war das Air-Flowing mit dem Airflow-Plus-Pulver schon fest in der Dentalhygiene etabliert und wurde sogar für Parodontitis- und Periimplantitis-Patient:innen in der Erhaltungstherapie als optimale Behandlungsmethode angesehen. Mit dem Plus-Pulver ist die Biofilmentfernung nicht nur supragingival sicher und minimalinvasiv möglich, sondern auch subgingival in parodontalen Resttaschen und auf Implantatoberflächen durch den Einsatz der Perioflow Nozzle. Es hat eine große Entwicklung in der Prophylaxe stattgefunden. Der entscheidende Unterschied, der diesen Paradigmenwechsel möglich machte, war auch die Entwicklung des niedrigabrasiven Plus-Pulvers und des evidenzbasierten Prophylaxekonzepts GBT (Abb. 2).



**Abb. 1: Veronika Martens, B. Sc. Dentalhygienikerin**

### Trotz Protokoll individuell arbeiten

Die GBT ermöglicht es mir, meine Patient:innen nach einem systematischen Protokoll zu behandeln und dabei trotzdem sehr individuell zu bleiben, wobei Übertherapien vermieden werden und die Substanzschonung im Vordergrund steht. Dabei ist der erste Schritt der GBT, der die Beurteilung der Situation der Patient:innen beinhaltet, ein wesentlicher Schritt. Ich beurteile also zunächst die allgemeine und orale Situation, um die darauffolgenden Schritte dementsprechend anzupassen und auf die Erfordernisse meiner Patient:innen einzugehen. Die Sondierungstiefen und der Entzündungszustand sind entscheidend, da die Sprühhichtung des Airflow Max, aber auch die Indikation der Perioflow Nozzle und des schmerzfreien Piezon PS Instruments (piezokeramisch) davon abhängen. Ich wende das Perioflow-Handstück/Nozzle bei Taschen von 5–9 mm bei natürlichen Zähnen und Implantaten an, um Biofilm, BOP und Sondierungstiefen zu re-

■ **Keywords:** Biofilm, subgingival, supragingival, Dentalhygiene ■

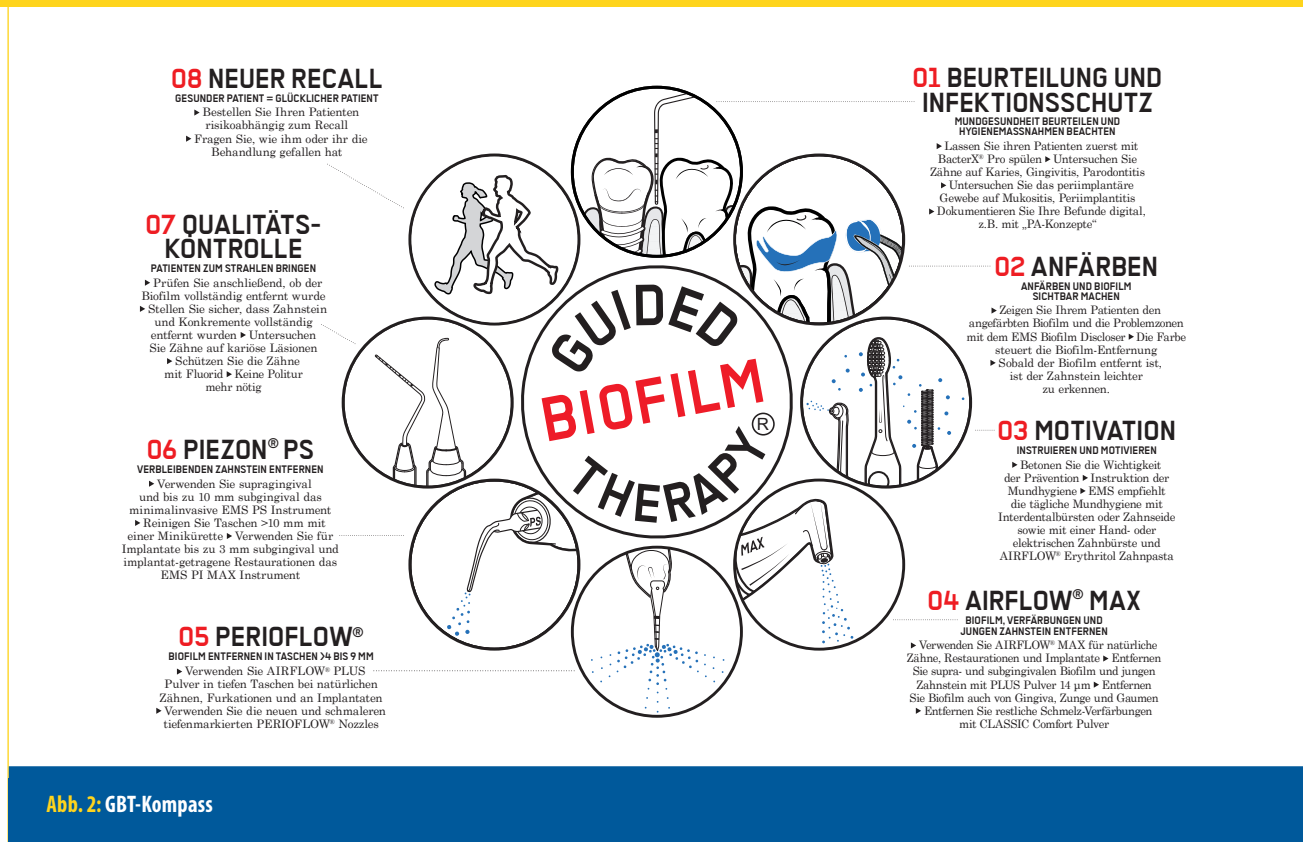


Abb. 2: GBT-Kompass

duzieren und das Knochenniveau zu stabilisieren. Unter Beachtung der Gebrauchsanweisung und einer guten Ausbildung sind die Anwendung sicher und der Patientenkomfort hoch (in der Regel wird keine Anästhesie benötigt).

### Mundhygienecoaching auf Augenhöhe

Um Biofilm erkennen und anschließend gezielt entfernen zu können, mache ich mir diesen zunächst mit dem EMS Biofilm Discloser sichtbar. Die Visualisierung des Biofilms bietet mir als Behandlerin, aber auch meinen Patient:innen, viele Vorteile: Durch die zwei Farbstoffe Erythrosin und Patentblau, die der Discloser beinhaltet, ist eine exakte Färbung des unterschiedlich reifen Biofilms möglich, was es mir im nächsten Schritt erlaubt, meine Patient:innen individuell über ihre Mundhygiene aufzuklären und – falls erforderlich – zu instruieren und zu motivieren. Dabei ist mir besonders wichtig, dass ich den Patient:innen gegenüber keineswegs belehrend wirke, sondern gemeinsam und auf Augenhöhe eine Lösung für ihre bisher unbekannt Schwachstellen finde. Durch diese Herangehensweise gelingt es mir, meine Patient:innen abzuholen und sie vom Zugewinn des indi-

viduellen Mundhygienecoachings zu überzeugen.

Den angefärbten Biofilm und auch stärkere Verfärbungen entferne ich im nächsten Schritt ausschließlich mit Plus-Pulver. Dieses ist durch seine sehr feine Eigenschaft (mittlere Korngröße 14 µm) in allen Bereichen der Mundhöhle einsetzbar und somit mein absoluter Allrounder. Das Plus-Pulver bietet für mich die optimale Lösung, um den Biofilm in den schwer zugänglichen Bereichen der Mundhöhle supra- und subgingival im Handumdrehen zu entfernen.

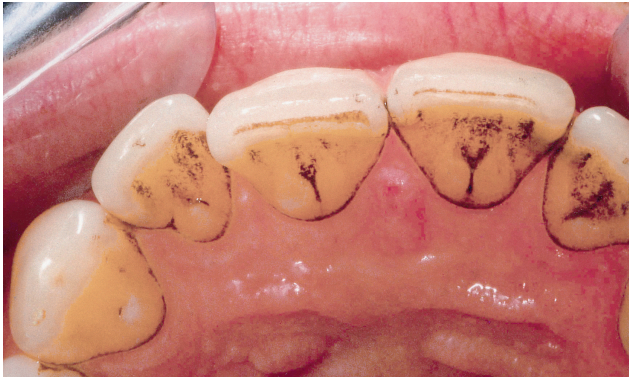### Perfekt saubere Zahnflächen

Da es immer mein Ziel ist, so minimalinvasiv wie möglich zu arbeiten, verwende ich das Piezon no pain PS-Instrument anschließend nur lokal. Durch die vorherige Biofilmentfernung kann ich den darunterliegenden Zahnstein besser erkennen und gezielter entfernen. Bei einigen Patient:innen ist sogar ein alleiniges Air-Flowing mit dem Plus-Pulver ausreichend. Nach der Entfernung von Biofilm, Verfärbungen und Zahnstein sind die Zahnoberflächen perfekt sauber, sodass keine abtragende Politur benötigt wird und die Struktur der Zahnschmelz erhalten bleibt.

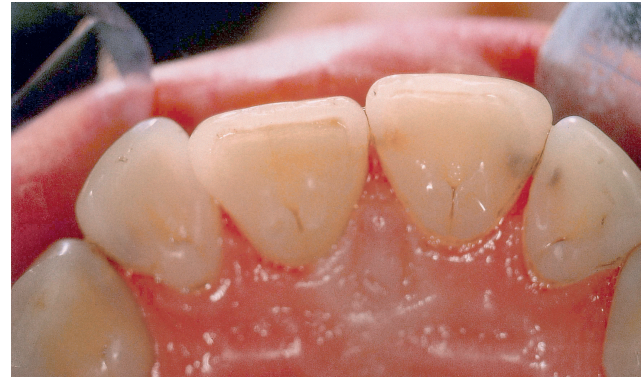### Qualitätskontrolle und Abschlussuntersuchung

Ein nicht zu vernachlässigender Punkt sind die abschließende Qualitätskontrolle sowie Abschlussuntersuchung, in der das Karies- und Parodontitisrisiko die Grundlage für die Recall-Terminierung bietet. Durch einen regelmäßigen Recall haben wir die Möglichkeit, unsere Patient:innen langfristig stabil und gesund zu halten, was den Begriff Prophylaxe definiert (Abb. 3.1. und 3.2.).

Aufgrund meiner Begeisterung für die Guided Biofilm Therapy bin ich mittlerweile selbst mit Herz und Seele GBT-Trainee der Swiss Dental Academy (SDA). Nicht selten bemerke ich in meinen Praxistrainings eine gewisse Skepsis bei den Teilnehmer:innen, die sich vor allem auf die sukuläre Airflow-Max-Anwendung bezieht. Dies liegt jedoch meistens an der Unkenntnis der Weiterentwicklung der Airflow-Pulver. Die Zweifel legen sich sofort, sobald der Unterschied und die Entwicklung der Pulver deutlich gemacht werden. Beim Plus-Pulver, welches sich für den gingivalen und subgingivalen Bereich eignet, handelt es sich nicht um die von früher bekannten, stark abrasiven Pulver, sondern um ein niedrigabrasives Erythritol-basier-



**Abb. 3.1:** Extrinsische Verfärbungen, die die kariöse Läsionen verdecken © Dr. W. Gutwerk



**Abb. 3.2.:** Sichtbarkeit der kariösen Läsion nach der GBT © Dr. W. Gutwerk

tes Pulver, welches auf allen Oberflächen der Mundhöhle sicher angewendet werden kann.

### Das Wichtigste: zufriedene Patient:innen

Ich bin heilfroh, dass ein solcher Wandel in der Prophylaxe stattgefunden hat und wir unsere Patient:innen durch die Entwicklung des Plus-Pulvers zeitgemäß behandeln können, was für mich bedeutet,

minimalinvasiv und maximal präventiv zu arbeiten und so das Beste für unsere Patient:innen herauszuholen. Ich kann mir das Plus-Pulver aus der Prophylaxe und vor allem aus der parodontalen Erhaltungstherapie nicht mehr wegdenken. Es macht mich immer wieder aufs Neue glücklich zu sehen, dass es vielen Prophylaxefachkräften nach einem GBT-Praxistraining genauso geht. Aber das Wichtigste ist, dass meine Patient:innen zufrieden sind und mir immer wieder ein tolles Feedback geben.

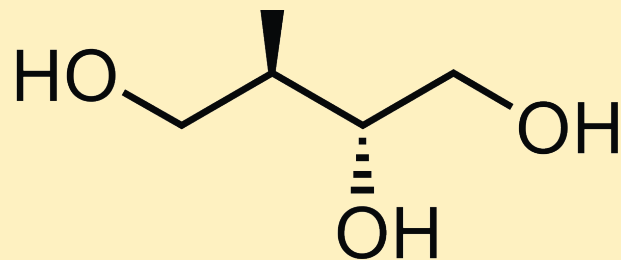
### Veronika Martens

B. Sc. Dentalhygienikerin  
GBT-Trainer der Swiss Dental Academy  
Veronika Martens  
Am Stellberg 15  
14641 Wustermark  
Tel.: 0162/91 27 241  
E-Mail: vokamartens@yahoo.de

## Erythritol

Erythritol/Erythrit ist ein weißes kristallines Pulver mit angenehm süßem Geschmack (60–70 % Süßkraft von Zucker). Chemisch gesehen gehört es zu den Zuckeralkoholen (Polyolen). Erythritol kommt in geringen Mengen in der Natur vor, z. B. in Honig, Weintrauben, Melonen, Pilzen usw. Hergestellt wird Erythritol heute durch mikrobiologische Umwandlung (Fermentation) natürlicher Zucker. Aufgrund seines süßen Geschmacks wird Erythritol als Zuckeraustauschstoff verwendet. Im Körper wird Erythritol vollkommen aufgenommen (> 90 % im Dünndarm), nicht metabolisiert und unverändert über den Urin wieder ausgeschieden; kleine Mengen finden sich im Stuhl. Erythritol besitzt für den menschlichen Körper nahezu keine Kalorien, nur ca. 0,2 kcal/g, dies entspricht 5 % des kalorischen Wertes von Zucker und hat somit auch einen glykämischen Faktor von 0. Erythritol ist für Diabetiker geeignet, da es das Glukoseplasma und den Insulinspiegel nicht anhebt.

Orale Bakterien können Erythritol nicht metabolisieren, d. h., es ist nicht kariogen, sondern zahnfremdlich und vom Food Che-



mical Codex (FCC) for European Food Additives zugelassen. Es ist ebenfalls uneingeschränkt zugelassen in den USA, Japan, Kanada, Australien, Neuseeland, Russland und vielen Ländern im asiatischen Raum.

**Geschmack:** süß

**CAS Nr.:** 149–32–6; chemische Formel: C<sub>4</sub>H<sub>10</sub>O<sub>4</sub>; Dichte: 1,45 g/ml; Löslichkeit: 100 g/l; pH-Wert neutral, Partikelgröße: 14µm

**Einsatzgebiet:** Erythritol ist als Universal-Pulver sowohl zur supragingivalen Verfärbungs- und Biofilm-Entfernung wie auch zum subgingivalen Biofilmmanagement geeignet.